Lane Medical Library 1936

Aus der Universitätsklinik für Ohren- Nasen- und Kehlkopfkrankheiten in Erlangen. (Direktor: Prof. Dr. F. Specht)

Über Hirnerscheinungen bei otogener Sinusthrombose.

Inaugural-Dissertation

zur Erlangung der Doktorwürde
der Hohen Medizinischen Fakultät
der Friedrich-Alexanders-Universität
Erlangen

vorgelegt von

Franz Gugumus

aus Ludwigshafen a./Rh.

Tag der mündlichen Prüfung: 22. Juli 1936.

1938

Buchdruckerei Karl Döres, Erlangen, Jägerstraße 3.

938/138

Referent: Privatdozent Dr. med. Helmuth Richter.

Dekan: Geheimrat Professor Dr. Friedrich Jamin.

Meinen teueren Eltern
in Dankbarkeit gewidmet.

Einleitung.

Unter den Verwicklungen im Schädelinneren, die wir als Folge einer akuten oder chronischen Mittelohreiterung beobachten, spielt die otogene Thrombophlebitis der Hirnblutleiter eine große Rolle. Sie ist, wie wir aus klinischen und anatomischen Erfahrungen wissen, nicht ganz selten mit einer Meningitis oder einem Abszeß des Kleinhirns, seltener anderer Hirnabschnitte, verbunden, wobei entsprechende Hirnerscheinungen fast immer im Vordergrund stehen.

Hirnsymptome sind aber zuweilen auch im Verlauf der unkomplizierten otogenen Sinusthrombose, allerdings meist nur vorübergehend vorhanden. Diese im Verlauf einer Thrombophlebitis der Hirnblutleiter möglichen Erscheinungen können u. U. das Vorhandensein einer Meningitis oder eines Hirnabszesses vortäuschen.

Die Zahl der Autoren, die von cerebralen Erscheinungen bei otogener Sinusthrombose berichten, ist sicher kleiner als die Zahl ihrer Beobachter. Mit Ausnahme von S. Heilbronn, der 1912 zum ersten Male ein positives, pathologisch-anatomisches Untersuchungsergebnis mitteilte, haben nur G. Bodechtel und H. Richter (Erlangen) 1933 in einer Arbeit über „Scheitellappensymptome bei otogener Thrombophlebitis der Gegenseite“ histologische Veränderungen der Hirnsubstanz beschrieben, die den cerebralen Erscheinungen zu Grunde lagen. Klinisch handelte es sich im Wesentlichen um eine Parese der beiden linken Extremitäten und eine ausgesprochene Astereognosie, die histologische Untersuchung ergab außer einer eitrigen Meningitis Rindenveränderungen im Bereich der rechten vorderen Zentralregion und der anschließenden Parietalgegend im Sinne eines diffusen Zellausfalles innerhalb der oberen drei Zellschichten mit starker Proliferation der Gliazellen.

Meine Aufgabe soll es nun sein, 1. das im Anschluß an die Veröffentlichung von G. Bodechtel und H. Richter bekanntgewordene Schrifttum zusammenzustellen und 2. über eine

weitere Beobachtung von otogener Sinusthrombose mit vorübergehenden cerebralen Erscheinungen aus der Erlanger Klinik zu berichten.

Neueres Schrifttum.

W. Uffenorde beschrieb 1932 einen Fall von Sinusthrombose bei einer rechtsseitigen Mukosusotitis. Neben positivem Babinski und Oppenheim auf der Gegenseite, welche beide noch $1^1/_4$ Jahre nach der Operation auslösbar waren, bestanden bei dem Kranken eine leichte Abducensparese rechts, beiderseitige Neuritis optica sowie ein Unterschied in der Erregbarkeit der Bauchdecken- und Cremasterreflexe beider Seiten. In einem Falle von Sinusthrombose bei Cholesteatomeiterung stellte Uffenorde ausgesprochene Hypotonie der unteren Extremitäten, vorübergehendes und wechselndes Vorbeizeigen und Ataxie der oberen Extremitäten, eine Andeutung des Oppenheimschen Phänomens bei beginnender Stauungspapille rechts und verwaschenen Papillengrenzen links fest.

J. Popper berichtete 1933 über einen Fall von rechtsseitiger Otitis mit anschließender Sinusthrombose, bei welchem nach Jugularisunterbindung hochgradige Stauungspapille und Abducensparese beiderseits auftraten. Die Parese des rechten seitlichen Augenmuskels ging rascher und vollständiger zurück als die auf der linken, also ohrgesunden Seite.

H. Neumann berichtete 1933 über eine Mukosusotitis mit anschließender beiderseitiger Abducensparese, Stauungspapille und Symptomen von Seiten der hinteren Schädelgrube. Die Freilegung des Sinus und Excision seiner äußeren Wand ergaben eine bereits organisierte Thrombose.

Tilley beobachtete 1934 eine Lähmung der Gaumen- Rachen- und Kehlkopfmuskulatur sowie des M. sternocleidomastoideus und trapezius infolge Eiterung am gleichseitigen Foramen jugulare bei otogener Pachymeningitis. Ob es sich bei der von W. M. Mollison 1934 beschriebenen Schlucklähmung nach der Operation einer otogenen Sinusthrombose um einen ähnlichen Vorgang handelte, ist schwer zu sagen.

Neuerdings beschrieb H. Overrath 1934 einen Fall von unkomplizierter otogener Sinusthrombose mit Stauungspapille, leichter Nackensteifigkeit sowie positivem Babinski und Oppenheim links. Die Erscheinungen verschwanden mit dem Heilungsverlauf der ihnen zu Grunde liegenden Otitis media.

Eigene Beobachtung.

Meine Arbeit wurde durch folgende Beobachtung der Univ. Klinik für Ohren- Nasen- und Kehlkopfkrankheiten in Erlangen angeregt:

Marg. K., 40 Jahre. Klinikaufnahme am 15.9.1934.

Familienvorgeschichte o. B. — Die Kranke, die zuvor nie ohrenkrank war, bekam am 7. 9. 1934 plötzlich und ohne bekannte Ursache Ohrstechen rechts, nach zwei Tagen nahm ein Facharzt die Paracentese vor, seitdem eiterte das Ohr. Bereits nach weiteren vier Tagen führte der gleiche Facharzt die Aufmeißelung aus, ohne daß uns zwingende Gründe hierfür bekannt sind. Anschließend am 13. 9. 1934 Temperaturanstieg bis 39° mit Schüttelfrost und zunehmendem Schwinden der Hörfähigkeit. Der Operateur glaubte nunmehr an eine Komplikation von Seiten des Gehirns und überwies die Kranke zur Klärung des Befundes und zur Behandlung der Erlanger Klinik.

Bei der Aufnahme bestanden keine Kopf- oder Ohrschmerzen und kein Schwindelgefühl.

Aufnahmebefund:

Sensorium nicht ganz klar. Zeitliche Orientierung und Bezeichnung von Gegenständen nicht ganz regelrecht. Deutliche Nackenstarre! Kein Doppeltsehen. Pupillen reagieren gut auf Licht und Konvergenz. Kein spontaner oder Kompressionsnystagmus, Einstellungszuckungen bei Blick nach rechts.

Lungen: vereinzeltes Brummen, Atemgeräusch leicht verschärft.

Herz: unreinen 1. Ton über der Spitze.

Neurologisch: Ataxie des linken Arms, weniger des linken Beins. Reflexe lebhaft. Babinski beiderseits negativ. Facialis o. B. Kein Romberg.

Augenhintergrund: o. B.

Rechtes Ohr: Im Gehörgang geruchloser Eiter, seine Wand ist leicht gerötet und verdickt, sein Lumen verengt. Größere Trommelfellperforation, in der man die mediale Paukenhöhlenwand erkennt. Hinter dem Ohr Operationswunde mit geröteten und verkrusteten Rändern, die nicht druckempfindlich sind. Wände der Operationshöhle schmierig belegt. Sinusschale erhalten, Antrum sondierbar. Dura der mittleren Schädelgrube liegt in etwa Linsengröße am Tegmen antri frei. Keine Granulierung, Wundhöhle reaktionslos. Jugularisgegend nicht druckempfindlich.

Flüstersprache: R. 0, L 25 cm.

Konversat.-Sprache: R. o. B. 14 cm m. B. leicht erhob. a. c. L. 7 m.

Linkes Ohr: o. B.
Nase: Blutkrusten am Loc. Kiesselb. rechts, Deviatio septi links. Schleimhaut wenig feucht, Krustenbildung an den unteren Muscheln. Kein Eiter.
Rachen: Zunge trocken, Schleimhaut am weichen Gaumen und der hinteren Rachenwand leicht gerötet und trocken.
Nasen-Rachen und Kehlkopf: o. B.
Urin: Eiweiß + (menses), Zucker —. Temp. 40,2° (s. Kurve!).
16.9.1934. 1. Nachoperation (Dr. Richter) in Narkose: in der schmierig aussehenden Wunde liegt überall weiß aussehender Knochen frei. Antrum weit offen ohne Granulationsbildung. Nirgends Eiter. — Breite Freilegung der Dura der mittleren Schädelgrube, nach vorne bis über das Tubendach, sie ist am Tegmen antri etwas mißfarben, sonst überall normal. Anschliessend ausgedehnte Freilegung des Sinus sigmoideus vom oberen Knie bis zum Bulbus, er sieht blau aus und fühlt sich weich an, nur kollabiert er bei jedem Atemzug. Geringe Blutung aus dem Emissar. Sinuspunktion ergibt reichlich Blut, die bakteriologische Untersuchung desselben hämolysierende Streptokokken. Die freigelegte Dura der hinteren Schädelgrube zeigt nichts Besonderes. Die anschließende Totalaufmeißelung ergibt kleine Granulationen in der Pauke (kein Cholesteatom, keine peritubare oder perilabyrintäre Eiterung.) Gehörgangsplastik. Operationsverlauf ohne Störung. Anschließend Lumbalpunktion: Liquor leicht getrübt, steril (Bakt. Institut), Druck 180 mm, Pandy +, 840/3 Zellen. Bei Druck auf die V.jugularis der kranken Seite starker Anstieg der Liquorsäule.
Verlauf: 17.9.1934. Erhebliche Nackenstarre, linker Arm in seiner Kraft erheblich geschwächt. Keine Kopfschmerzen, kein Erbrechen. Verbandwechsel: Dura der mittleren und hinteren Schädelgrube stark gespannt. Sinus fühlt sich weich an. Hirnpunktionen o. B. — Lumbalpunktion: Liquor trüber als gestern, Druck 220 mm, 425/3 Zellen, Pandy und Queckenstedt positiv.
18.9.1934. Vor dem Verbandwechsel 2—3 Minuten andauernde klonische Zuckungen der Arme, links mehr als rechts, übergreifend auf das Gesicht bei geschwundenem Bewußtsein. Danach schlechte Innervierung der linken Gesichtshälfte, Abweichen der Zunge nach links und Kopfschmerzen. Verbandwechsel: Wunde sieht frischer aus. Hirnpunktionen o. B.
19.9.1934. Lumbalpunktion: Druck nicht messbar, blutig-trüber Liquor, 436/3 Zellen. — Nackenstarre noch stark ausgeprägt, Bewußtsein klar. Puls etwas verlangsamt. Verbandwechsel: Sinus oben hart und dick, unten etwas eingefallen.
Sinuspunktion ergibt kein Blut.

Neurologischer Befund (Prof. Kihn): offenbar rechtsseitiger Prozess, der auf die Capsula interna übergreift und bis zur Schädelbasis reicht.
20.9.1934. 2. Nachoperation (Dr. Richter) in Narkose: Freilegung des Sinus transversus bis etwa 4 cm hinter das obere Knie. Sinuspunktion ergibt kein Blut. Sinusfreilegung nach unten bis zum Bulbus. Schlitzung des Sinus ergibt eine oben frische, nach dem Bulbus zu ältere Thrombose. Entfernung derselben erzeugt oben starke Blutung, nach Ausräumung des Bulbus auch unten. Wegnahme der äußeren Sinuswand. Tamponade. Operationsverlauf ohne Störung.
21.9.1934. Nackenstarre geringer. Kernig nur angedeutet. Kein sicherer Nystagmus. Puls entsprechend der Temperatur.
22.9.1934. Kopf besser beweglich. Verbandwechsel: Wunde sieht gut aus. Geringe Blutung aus dem Bulbus.
26.9.1934. Entfernung eines kleinen frischen Thrombus. Puls o. B.
27.9.1934. Nachts vorübergehend Schmerzen in der oberen Umgebung der Ohrwunde. Kraft im linken Arm kehrt zusehends zurück.
29.9.1934. Nachts Schmerzen im rechten Ohr. Kopf frei beweglich. Verbandwechsel: Entfernung frischer Thromben nach Schlitzung des Sinus hinten oben, bis Blutung eintritt.
30.9.1934. Leichtes Frösteln bei erhöhter Temperatur. Rechte V.jugularis druckschmerzhaft.
3. Nachoperation (Dr. Richter) in Narkose: Weitere Freilegung des Sinus transversus nach dem Confluens zu, Schlitzung seiner äußeren Wand. Entfernung neuer Thromben bis zur Blutung. Freilegung der Kleinhirndura hinter dem Sinus. Nirgends Eiter. Kein peribulbärer Abszess. Anschließend Freilegung der rechten Vena jugularis int., deren Punktion Blut ergibt. Abbindung der Vena fac. ant. sowie der Vena jugularis int. oben und der Vena jugularis com. unten. Exzision des Venendreiecks. Klammernaht der Halswunde. Operationsverlauf ohne Störung.
Händedruck beiderseits kräftig.
Interne Untersuchung (Med. Klinik): rechts vorne oben verschärftes Atmen, bronchitische Geräusche. Keine Pneunomie.
Sputum: Tbc. —, Diplokokken +.
2.10.1934. Schluckschmerzen. Verbandwechsel: Wunde frisch. In der Pauke etwas gelbes, geruchloses Sekret. Keine Sinus- oder Bulbusblutung. Kopf gut beweglich.
Von diesem Tage ab ist die Kranke stets beschwerdefrei. Keine Temperaturerhöhung mehr. Kopf völlig frei beweglich.

Gut aussehende Wunde, nirgends Eiter. Keine Blutung. Gute Granulation und zunehmende Epidermisierung der Wundhöhle.
9.12.1934. Die Kranke wird geheilt entlassen.
28.1.1935. Völlige Beschwerdefreiheit. Das Trommelfell ist reizlos. Operationshöhle o. B.
5.1.1936. Die Kranke ist völlig beschwerdefrei.

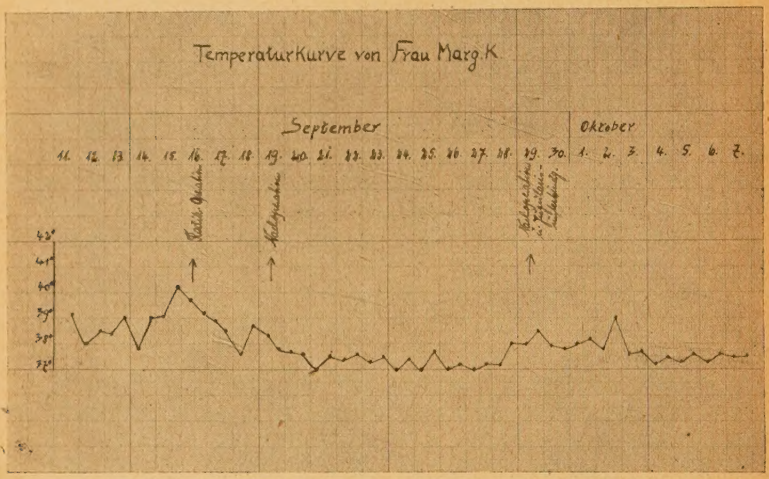

Rückblick.

Es handelt sich um eine akute Mittelohreiterung rechts bei einer an sich gesunden, kräftigen Frau. Der behandelnde Facharzt führte am 2. Tag der Erkrankung den Trommelfellschnitt und 4 Tage später die Aufmeißelung aus! Als im Anschluß an die Operation nach zuvor fieberfreiem Verlauf Erscheinungen einer septiko-pyämischen Allgemeininfektion auftraten, vermutete der Operateur das Auftreten einer cerebralen Komplikation und überwies die Kranke der Erlanger Klinik. Die Kranke bot bei der Aufnahme die Zeichen einer Meningitis, die bei Fehlen jedweder vestibularen Erscheinungen und auf Grund des vorhandenen Gehörs — im Gegensatz zur Annahme des Facharztes — sicher nicht labyrinthogenen Ursprungs sein konnte.

Bezeichnend war das mißfarbene Aussehen der Wunde und ihr völliger Mangel an Reaktion d. h. Granulationsgewebsbildung, eine Tatsache, die wir stets dann feststellen können, wenn aus

Mangel an Erfahrung ohne sichere Indikation in den ersten Tagen einer Otitis operiert wird. Hierbei führt der Eingriff lediglich zu einer Störung des körperlichen Abwehrkampfes gegen die Infektion. Heilungsvorgänge sind in diesem Zeitpunkt überhaupt nicht zu erwarten, da der Körper erst viel später den Vorgang der Demarkierung einleitet.

Die wegen der Meningitis vorgenommene erste Nachoperation konnte bezeichnenderweise keinen Überleitungsweg der Eiterung zu den Hirnhäuten finden, auch Zeichen einer obturierenden Thrombose des Sinus sigmoideus konnten bei seiner Freilegung vom oberen Knie bis zum Bulbus nicht festgestellt werden.

Es dürfte nicht zu bezweifeln sein, daß die otogene Meningitis auf hämatogenem Wege entstanden ist, ob dabei schon wandständige Veränderungen des Sinus bestanden, ist zu vermuten, aber nicht bewiesen.

Einige Tage später traten örtlich begrenzte Erscheinungen von Seiten des Gehirns auf, nämlich klonische Zuckungen der Arme, links mehr als rechts, und der Gesichtsmuskulatur. Dabei war das Bewußtsein vorübergehend geschwunden.

Jetzt fühlte sich der Sinus oben hart und verdickt an, seine Punktion ergab nunmehr kein Blut. Dementsprechend deckte die 2. Nachoperation eine ausgedehnte, jetzt obturierende Thrombose des Sinus transversus bezw. sigmoideus auf, die es erst nach Ausschaltung der Vena jugularis zu beherrschen gelang.

Von ganz besonderem Interesse waren die cerebralen Erscheinungen, die nicht ohne weiteres als Ausdruck der anfangs vorhandenen Meningitis anzusprechen waren, also die linksseitigen Krämpfe und Gliedmaßenparesen. Hierbei hat es sich um rein einseitige, d. h. zweifellos örtlich hervorgerufene Symptome von Seiten der Hirnrinde gehandelt.

Da die Kranke erfreulicherweise geheilt ist, verfügen wir nicht über den histologischen Befund der Hirnrinde. In Anlehnung an die früheren Ausführungen von G. Bodechtel und H. Richter und die in einzelnen anderen Arbeiten erörterten Vermutungen können wir nur annehmen, daß es sich entweder um eine örtlich begrenzte Encephalitis oder eine um retrograd bedingte Stauung oder aber gar um beide Umstände gleichzeitig gehandelt hat.

Wir möchten vermuten, daß das Moment der Stauung wahrscheinlicher ist, da 1. eine teilweise Ausschaltung des venösen Blutabflusses durch Thrombose und Operation stattfand und 2. ein ziemlich rasches Verschwinden der Erscheinungen beobachtet wurde. Bei einer vorwiegend encephalitischen Grundlage der Halbseitensymptome hätten diese wohl länger angehalten.

Zusammenfassung und Folgerungen für die Praxis.

Es wurde die Beobachtung einer akuten Mittelohrentzündung beschrieben, in deren Verlauf eine otogene Sinusthrombose, Meningitis und außerdem eine Reihe von örtlich bedingten Hirnerscheinungen, die die gegenseitigen Gliedmaßen betrafen, festgestellt wurden, die mit Wahrscheinlichkeit Folge einer Stauung waren und nach operativer Ausschaltung der Thrombose allmählich verschwanden. Da Heilung eintrat, liegt eine gewebliche Untersuchung der Hirnsubstanz nicht vor.

Für uns steht außer jedem Zweifel, daß der Anlaß für die schweren, lebensgefährlichen Verwicklungen die ohne gründliche Indikationsstellung außerhalb der Klinik vorgenommene erste Operation war. Es ist noch immer nicht genügend bekannt, daß eine Operation des Proc. mastoid. fast niemals vor Ablauf einiger Wochen während einer akuten Otitis media spruchreif ist. Erst dann hat die Operation meist nicht nur Berechtigung, sondern auch ein positives Ergebnis, erst dann hat der Körper nach Ueberwindung der jeder akuten Otitis zu Grunde liegenden Allgemeininfektion die Kraft, den Krankheitsherd örtlich zu begrenzen (Demarkation), erst dann ist der Heilungsverlauf nach der Operation stets in kurzer Zeit möglich. Wird aber aus Mangel an Erfahrung und Unsicherheit in den ersten Tagen der Otitis operiert, so wird 1. nichts gefunden, 2. die Abwehrkraft des Körpers gestört, daher schmierige, reaktionslose Wunden, 3. eine Keimaussaat hervorgerufen, daher postoperatives Fieber, hierdurch 4. oftmals ein lebensgefährlicher Zustand (wie bei der beschriebenen Beobachtung) erzeugt, 5. die Unsicherheit des Arztes fortlaufend gesteigert, 6. die Heilung außerordentlich verzögert und 7. u. U. der Exitus hervorgerufen.

Lernen wir aus der für die Praxis segensreichen, auf klinischen Beobachtungen und damit eng verknüpften anatomischen Untersuchungen aufgebauten Erkenntnissen der Bezoldschule, daß eine akute Otitis media nur nach gründlichster Untersuchung und Indikation operiert werden darf und daß es weder eine „Früh-“ noch eine „Spätoperation“, sondern nur eine rechtzeitige geben darf. Wer diese einfachen Grundsätze beherzigt, der wird sich nicht vorzuwerfen brauchen, daß er seinen Kranken einer großen, vermeidbaren Gefahr ausgesetzt hat.

Wir wissen sehr wohl, daß es sehr seltene Fälle gibt, in denen wesentlich früher operiert werden muß, dabei handelt es sich um die sogenannte Otitis media acutissima (sine Demarcatione, A. Scheibe), sie sind auch trotz frühzeitigster Operation oftmals verloren, aber gottlob so selten, daß sie unsere wohlbegründete Auffassung von der Indikation nicht zu beeinflussen vermögen. Der Facharzt muß sie kennen und wissen, wie er sie von der klassischen „akuten Mittelohrentzündung" zu unterscheiden hat.

Zum Schlusse ist es mir eine ehrenvolle Pflicht, Herrn Privàtdozent Dr. med. Helmuth Richter meinen herzlichsten Dank auszusprechen, einerseits für die gütige Ueberlassung des Themas zu vorliegender Arbeit, andererseits für die jederzeit gewährte Unterstützung und wertvollen Ratschläge bei Ausführung derselben.

Schrifttum.

Bodechtel G. u. H. Richter: Zeitschrift für Hals-, Nasen- und Ohrenheilkunde 32, 505—516 (1933).
Heilbronn S.: Arch. f. Ohren usw. Heilkunde 89, 17 (1912).
Mollison W. M.: Zentr. Blatt f Hals-, Nasen- u. Ohren 25, 56 (1934).
Neumann H.: Zentr. Blatt f. Hals-, Nasen- u. Ohren 153 (1933).
Overrath H.: Dissertation Bonn 1934.
Popper J.: Oesterr. Otol. Gesellschaft, Wien, Sitzung v. 27. 3. 1933.
Tilley: Zentr. Blatt f, Hals-, Nasen- und Ohren 25, 56 (1936).
Uffenorde W.: Zeitschrift f. Laryngologie usw. 22, 151—159 (1932).

Lebenslauf.

Ich, Franz Gugumus wurde als Sohn des Lokomotivführers Franz Gugumus am 16. Dezember 1906 zu Ludwigshafen a. Rh. geboren. Von Mai 1913 bis Juli 1917 besuchte ich daselbst die Volksschule. Nach 6jährigem Besuch der Oberrealschule am gleichen Ort war ich $1^1/_2$ Jahre als Inzipient beim Bezirksamt Ludwigshafen a. Rh. tätig, wo ich zwecks Fortsetzung meiner Studien im April 1926 wieder wegging. Nach Ablegung der Reifeprüfung an der Oberrealschule zu Rosenheim im März 1929 studierte ich Medizin und bestand im November 1932 das ärztliche Vorexamen an der Universität Heidelberg. Meine klinischen Semester verbrachte ich an der Universität Erlangen wo ich am 18. Juni 1936 die ärztliche Prüfung bestand.

LANE MEDICAL LIBRARY OF
STANFORD UNIVERSITY
300 PASTEUR ROAD
PALO ALTO, CALIFORNIA